Aus dem Pathologischen Institut der Universität Erlangen

(Direktor: Prof. Dr. E. Müller)

Vergleichende elektrokardiographische, morphologische und histochemische Untersuchungen an Katzenherzen bei experimenteller energetisch-dynamischer Herzinsuffizienz

Habilitationsschrift

(1. Teil)

Der Hohen Medizinischen Fakultät
der
Friedrich-Alexander-Universität
zu Erlangen

vorgelegt von

DR. KURT ELSTER
wissenschaftlicher Assistent am Institut

1956 №151

R. UNIV. BIBLIOTHEEK LEIDEN

Aus dem Pathologischen Institut der Universität Erlangen
(Direktor: Prof. Dr. E. Müller)

Vergleichende elektrokardiographische, morphologische und histochemische Untersuchungen an Katzenherzen bei experimenteller energetisch-dynamischer Herzinsuffizienz

Von K. Elster*)

Mit 6 Abbildungen und 1 Tabelle

(Eingegangen am 26. April 1956)

Die klinischen Beobachtungen Hegglins über die energetisch-dynamische Herzinsuffizienz (e-dH.) beim Menschen mit der Erfassung charakteristischer Symptome für diese Art des Herzversagens wurden durch Reproduktion im Tierexperiment bestätigt und fundamentiert. Dabei gelang es dem Autor insbesondere durch Veratrinvergiftung sowohl bei der Ratte als auch beim Kaninchen das klinisch am häufigsten beobachtete Syndrom, nämlich die Vorzeitigkeit des 2. Herztones bei verlängerter QT-Dauer darzustellen. Morphologische Untersuchungen wurden nicht durchgeführt.

Nachdem wir am menschlichen Leichenherzen bei Anwendung bestimmter Färbemethoden einen histologischen Befund erheben konnten, der als charakteristisch für solche Erkrankungen, beziehungsweise Grundleiden galt, die ein energetisch-dynamisches Herzversagen auszulösen vermögen, lag es nahe, vergleichende elektrokardiographische *und* morphologische Untersuchungen durchzuführen. Darüber hinaus wurde versucht, in Analogie zu den Untersuchungen über den Kaliumgehalt des Myokards in menschlichen Leichenherzen (Elster und Otto) Aufschluß über eventuelle Beziehungen zwischen elektrokardiographischen und morphologischen Befunden einerseits und dem Kaliumgehalt der Katzenherzen andererseits zu gewinnen.

*) Die elektrokardiographischen Untersuchungen wurden gemeinsam mit Dr. A. Wallner, Med. Poliklinik der Universität Erlangen (Direktor Prof. Dr. C. Korth) durchgeführt.

Als Versuchstiere wählten wir Katzen; denn seit den Untersuchungen von Veith wissen wir, daß bereits ein einmaliges Auf- und Abspannen von Kaninchen auf das Untersuchungsbrett zu kleinen Herzmuskelfasernekrosen führen kann und daß eine mehrmalige derartige Manipulation ausgedehnte Nekrosen mit ebenso tiefgreifenden Änderungen des Ekg zur Folge haben kann. Zugunsten der Erzielung einwandfreier Resultate nahmen wir den Nachteil einer geringeren Anzahl der zur Verfügung stehenden Versuchstiere in Kauf.

Material und Methode:

Folgende Untersuchungen wurden an 12 ausgewachsenen Katzen, von denen 2 als Kontrolltiere galten, durchgeführt:

1. Narkose: 0,09 g/1 ccm Pernocton[1]) s. c. in zwei Depots unter das Rückenfell. Eintritt der narkotischen Wirkung nach 30 bis 45 Minuten mit tiefem Schlaf oft bis zu 12 Stunden anhaltend.

2. Lockeres Aufspannen der Tiere auf den Operationstisch. Sorgfältige Enthaarung der Herzgegend. Feststellung des Punctum maximum durch Auskultation.

3. Anlegen von Nadelelektroden in der Horizontalebene der Herzbasis im Abstand von ca. 5 bis 8 cm, sowie an der Herzspitze, den Extremitätenableitungen I, II und III entsprechend.

4. Registrierung des Ekg mit Sofort- und Dreifachlichtschreiber mit Herzton-Simultanschreibung.

Ausführung:

1. Schreiben des Ausgangs-Ekg. Korrektion der Elektrodenlage bis zur Erzielung hoher, gut abgrenzbarer Ausschläge. (Vor allem T-Zacken und Herzton.)

2. Intraperitoneale Injektion von Veratrin: Bei den Tieren II und III 4,5 ccm bzw. 6,0, 3,0 und 3,0 ccm einer 0,1%igen wässerigen Veratrinlösung; bei den übrigen Katzen wurde eine höhere Veratrinkonzentration verabfolgt: 0,4%ige Veratrinlösung, der zur Erhöhung der Löslichkeit des Veratrins 15 Tropfen absoluter Alkohol und 25 Tropfen Acid. chlor. dil. zugesetzt wurde. Variation der Injektionsdosis und Fraktionierung der Einzelgaben, um die für eine e-dH. typischen elektrokardiographischen Befunde zu erzielen (siehe Tabelle Spalte 2 und 3).

3. Registrierung der Herzstromkurve in kurzen Abständen durch Sofortschreiber und jeweils Umschaltung auf Simultanschreibung beim Nachweis von Veränderungen der Stromkurve.

4. Sofortige Sektion der spontan verendeten oder getöteten Tiere. Nach Abtrennung der Vorhöfe Entnahme kleinerer Anteile der Herzmuskulatur zur histologischen Bearbeitung (Fixierung in Formol und in Lösungen nach Tupa und Champy). Färbung von Gefrierschnitten mit Hämatoxylin-Eosin, Hämatoxylin-Sudan und Kresylechtviolett (Einschlußfärbung nach Feyrter), von paraffineingebettetem Material Färbung nach Heidenhain. Einwiegen von 5 g Muskelmasse (Gesamtgewicht der Herzen zwischen 7 und 15 g) zur Bestimmung des Kaliumgehaltes mit „Kalignost" (wie früher beschrieben). Auf die Entfernung anhaftenden Blutes durch Abtupfen mit Filtrierpapier wurde besonderer Wert gelegt.

5. Histologische Untersuchung von Lunge, Leber, Niere und Milz (Gefrierschnitte HE. und HS. gefärbt).

Ergebnisse

Die elektrokardiographischen Ergebnisse sind in der angefügten Tabelle niedergelegt.

Zur Beurteilung der elektrokardiographischen Veränderungen wurden wegen zu geringer Ausschläge in Ableitung I vorwiegend die Ableitungen II

[1]) Natriumsalz der β Bromallyl-sek. butyl-barbitursäure in 10%iger wässeriger, stabilisierter Lösung. (Herstellerfirma: Riedel—de Haen AG Seelze und Berlin.)

und III herangezogen. Bei der Auswertung der Herztonregistrierung wurden nur die Elektrokardiogramme berücksichtigt, die eine exakte Abgrenzung der Tonkurven gestatteten.

Einer besonderen Erläuterung bedarf die Beurteilung der QT-Dauer, die bekanntlich von der Herzfrequenz abhängig ist. Es werden in der Literatur

Normaltiere

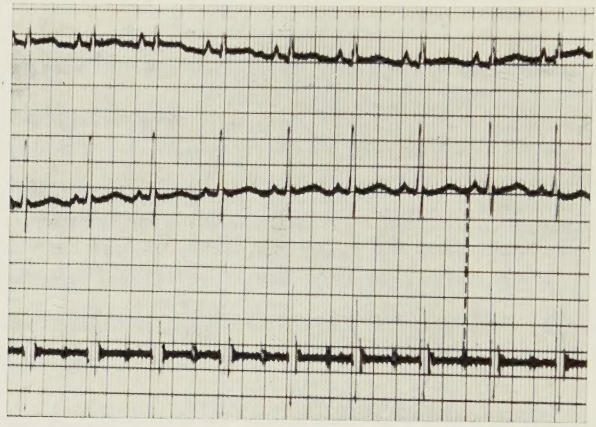

Abb. 1. Frequenz 200; QT 0,2 (95%), Q-Ton 0,2 (95%)

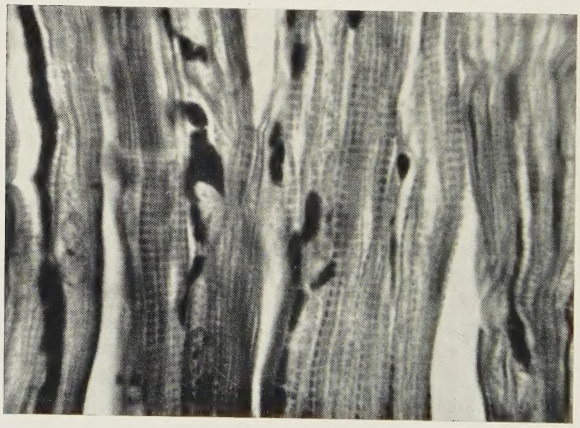

Abb. 2. Gut abgrenzbare Querstreifung; seitliche Begrenzung der Q-Scheiben deutlich „verdickt"

viele Vorschläge gemacht, die es ermöglichen sollen, die auf eine bestimmte Schlagfrequenz zu treffende Normaldauer der QT-Strecke zu ermitteln. Wir entschieden uns für die von Fridericia und Bazett angegebene und von Hegglin nachgeprüfte und empfohlene mathematische Bestimmung mit der Formel $QT = 3{,}9\sqrt{RR}$, wobei RR der Abstand zwischen den Spitzen zweier aufeinanderfolgender R-Zacken ist und somit durch die Schlagfrequenz bedingt wird. Es empfiehlt sich zur Berechnung den Mittelwert mehrerer RR-Abstände heranzuziehen. Die hiermit gefundenen Werte setzten wir als Bezugszahl von

100% fest. Die in der Spalte 5 erscheinenden Prozentangaben bringen somit das Verhältnis von der gemessenen QT-Dauer zur errechneten, der Frequenz entsprechenden QT-Dauer in Prozentwerten als Vergleichszahlen zum Ausdruck. Die normalen Ausgangswerte liegen bei den einzelnen Tieren meist unter 100%. Eine Verlängerung der QT-Dauer während des Versuches läßt sich durch ein Ansteigen der Vergleichszahl über den Ausgangswert erkennen, eine Verkürzung durch Absinken der Vergleichszahl unter den Ausgangswert.

Da das Ende der T-Zacke und der Beginn des 2. Herztones nur mit ganz geringen Streuungen zusammenfällt, haben wir, wie Hegglin vorschlägt, die Dauer von der Q-Zacke bis zum Beginn des 2. Herztones mit der für die QT-Berechnung angewandten Formel ermittelt und gleichfalls mit 100% festgelegt. Wir bezeichnen diese Strecke mit Q-Ton. Die Ausgangswerte von QT und Q-Ton (Spalte 5 und 6) liegen meist in gleicher Höhe.

In der Tabelle sind nun die durch verschieden hohe und zum Teil fraktionierte intraperitoneale Verabreichung von Veratrin ausgelösten Veränderungen aufgezeigt, so daß sich eine weitere Beschreibung erübrigt.

Es sei nur auf folgende Besonderheiten hingewiesen:

Bei Katze Nr. I wurde lediglich versucht, eine eventuelle Einwirkung des Narkosemittels Pernocton auf das Elektrokardiogramm festzustellen. Bei allen in verschiedenen Zeitabständen aufgenommenen Ekg konnten keine Veränderungen nachgewiesen werden. Bei den Tieren II und III waren bei einer einmaligen intraperitonealen Applikation von 4,5 mg und bei fraktionierten Gaben von 6, 3 und 3 mg Veratrin (1 mg in 1 ccm Wasser) in Abständen von 0, 30 und 76 Minuten keine wesentlichen Veränderungen am Ekg und der Herztonkurve zu erkennen.

Katzen Nr. VII, VIII und IX wiesen jedoch sehr eindeutige Veränderungen auf, obwohl wir ihnen nahezu gleiche Mengen von Veratrin verabreichten; wir wandten bei diesen Tieren jedoch eine Veratrinlösung von 0,4/100 mit den Zusätzen von 15 Tropfen absolutem Alkohol und 25 Tropfen HCl dil. an. Auf die hierdurch erzielte bessere Löslichkeit des Veratrins führen wir die verschiedenen Wirkungen derselben Dosierungen zurück. Die Tiere Nr. IV und V erhielten je eine einmalige Dosis von 40 mg Veratrin (diese und die folgenden Versuche wurden mit der Lösung 0,4/100 + 15 Tropfen Alkohol und 25 Tropfen HCl dil. durchgeführt). Katze Nr. XII galt als „reines" Kontrolltier. Es wurde durch Kopfschuß getötet und nach sofortiger Sektion das Herz histologisch und auf seinen Kaliumgehalt untersucht.

Fassen wir die *elektrokardiographischen Untersuchungsergebnisse* zusammen, so zeigt sich recht eindeutig, daß sowohl bei hoher, als auch bei niedriger und fraktionierter Dosierung von Veratrin eine Verlängerung von QT und ein Vorfall des 2. Herztones ausgelöst werden konnten (Abb. 3). Diese Erscheinungen entsprachen den Veränderungen, die Hegglin als Kriterium der e-dH. ansieht. Darüber hinaus konnten wir feststellen, daß der Vorfall des 2. Herztones meist früher auftrat, als die QT-Verlängerung und sogar nach dem Rückgang der QT-Dauer zum Ausgangswert weiterhin vorgerückt blieb bzw. beachtlich nachhinkte. Weiterhin fanden wir ebenfalls die von Hegglin in seinen experimentellen Untersuchungen beobachteten Abweichungen, wie Frequenzabfall, Negativwerden der T-Zacken und Auftreten von U-Wellen. Neben den intraventrikulären und atrioventrikulären Leitungsstörungen fanden sich bei höheren Dosierungen Rhythmusstörungen (Abb. 5).

Morphologische Untersuchungsbefunde

Histologische Untersuchungen wurden nach der oben beschriebenen Methodik durchgeführt. Auf eine protokollarische Einzeldarstellung der Ergebnisse kann ebenfalls verzichtet werden, da sämtliche veratrinvorbehandelten Katzen mit nachweisbaren Ekg-Veränderungen histologisch faßbare Struktur-

Reversibles Stadium der e-dH

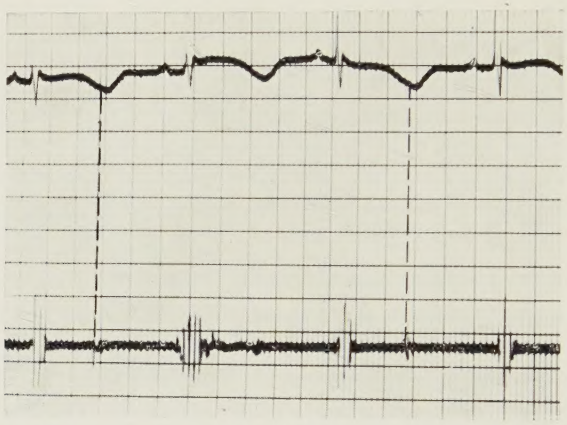

Abb. 3. Frequenz 115; QT 0,38 (135%), A-Ton 0,26 (92%) = deutliche Verlängerung von QT und vorzeitig einsetzender 2. Herzton; T negativ (koronare Form)

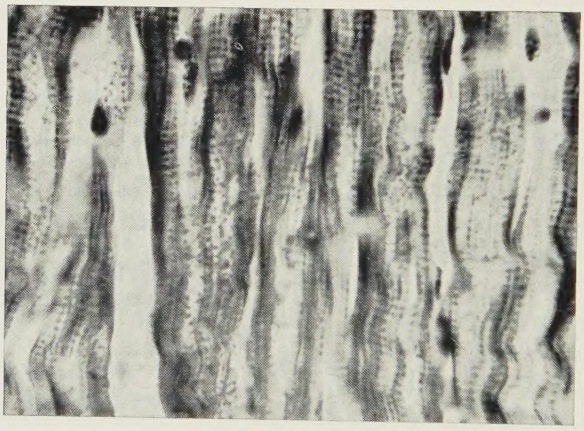

Abb. 4. Deutliche Schwellung und damit Sichtbarwerden der Mitochondrien bei erhaltener Querstreifung

veränderungen des Myokards aufwiesen. Diese waren bei den einzelnen Tieren wohl quantativ bzw. graduell, aber nicht qualitativ unterschiedlich, so daß wir von „im Prinzip gleichartigen Veränderungen" sprechen können.

Das Ergebnis der angewandten Färbemethoden entsprach den der früher am menschlichen Leichenherzen und Mäuseherzen durchgeführten Untersuchungen. So zeigten die Normaltiere bei Durchführung der Einschlußfärbung eine gleichmäßige Zyanochromie der Herzmuskelfasern mit gut abgrenzbarer Querstreifung. Auffallend war jedoch im Vergleich zu den früheren Unter-

suchungen, daß bei den Katzenherzen an quergetroffenen Muskelfasern eine außerordentlich scharf konturierte Fibrillenfelderung nachweisbar war. Ebenso deutlich waren auch ohne Tiefereinstellung des Kondensors auf Längsschnitten die Q-Scheiben abgrenzbar (Abb. 2). Im interfibrillären Raum auf gleicher Höhe konnten vielfach bei maximaler Vergrößerung (Ölimmersion) bereits

Irreversibles Stadium der e-dH

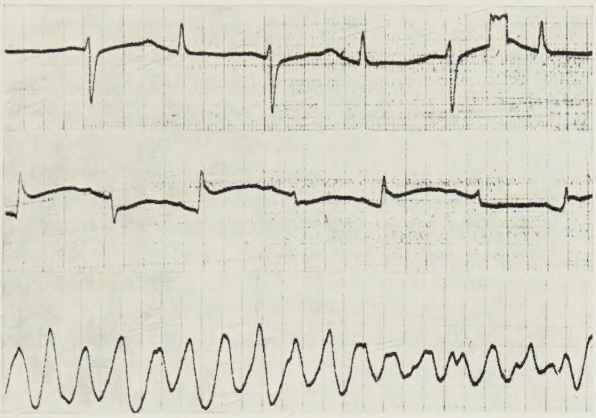

Abb. 5. Elektrischer Alternans (oben); Übergang zu akutem Infarktbild und elektrischem Alternans (Mitte); Übergang in Kammertachykardie und Kammerflimmern (unten)

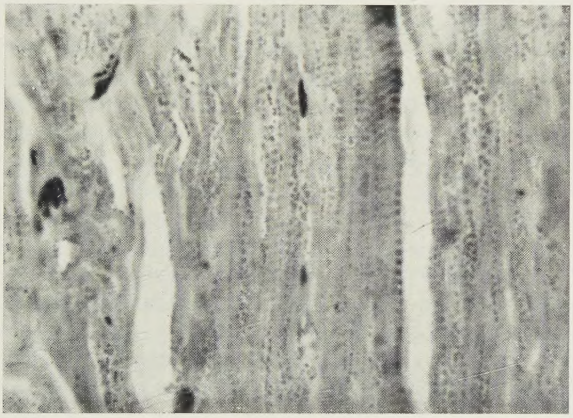

Abb. 6. Tiefgreifende Alteration des Strukturgefüges mit nahezu völligem Schwund der Querstreifung; unregelmäßig gelagerte, stark geschwollene Mitochondrien

kleinste Granuala erkannt werden, die somit als seitliche Begrenzung der Q-Scheiben imponierten. Diese Beobachtung konnte insbesondere bei den nach Heidenhain gefärbten Schnitten gemacht werden. Die Routinefärbungen (HE. und HS.) ließen keine Besonderheiten erkennen.

Weiterhin zeigten die Untersuchungen an den Normaltieren, daß weder die Narkose noch das Aufspannen auf den Operationstisch zur Ekg-Schreibung histologisch faßbare Herzmuskelveränderungen verursachten. Von den histo-

logischen Untersuchungsergebnissen der übrigen Körperorgane ist erwähnenswert, daß *beide* Tiere eine geringgradige fein- bis mitteltropfige azinozentrale Verfettung der Leber erkennen ließen.

Katze II und III, die aus oben angeführten Gründen elektrokardiographisch keine Veratrinwirkung zeigten und nach 120 bzw. 135 Minuten getötet wurden, konnten auch hinsichtlich ihres unauffälligen morphologischen Befundes als Normaltiere gekennzeichnet werden.

Die bei hoher Veratrindosierung (40 und 20 mg) nach 20 bis 80 Minuten verendeten Tiere (Nr. IV, V, VI und X) boten histologisch ein nahezu gleichartiges Bild: Bei HE.-Schnitten fand sich eine ungleichmäßige Anfärbung der Muskelfasern im Sinne einer wolkigen Trübung. Die Sarkolemmkonturen der einzelnen Fasern waren verwaschen, die Querstreifung unscharf, mitunter überhaupt nicht abgrenzbar. In den interfibrillären Räumen fanden sich große Körnchen, die teils dicht in Reihenform, teils unregelmäßig gelagert waren (Abb. 6). Granula gleicher Art waren vielfach auch (bei HS.-Färbung von Lipofuscingranula deutlich unterscheidbar) gehäuft in Kernnähe nachweisbar. Daneben waren hin und wieder perinucleäre, fettfreie Vakuolen zu erkennen. Die Muskelfaserkerne selbst erschienen vielfach gebläht. Eine deutliche staubförmige Verfettung einzelner Muskelfaserabschnitte zeigte Katze VI, während das Tier Nr. VII bei HS-Färbung lediglich eine leicht gelblich-bräunliche Tingierung der interfibrillären Körnchen erkennen ließ. Bei den HS-Schnitten der übrigen beiden Tiere waren verfettete Muskelfaserbezirke nicht nachweisbar. In der Einschlußfärbung zeigte sich, nahezu den HE-gefärbten Schnitten entsprechend, eine wolkige diffuse Zyanochromie der Muskelfasern und zyanochrome interfibrilläre Granula. Auch in den Körnchen war der Ausfall der chromotropen Reaktion unterschiedlich. So waren die groben Granula zumeist weniger intensiv angefärbt als die feinen Körnchen. Die nach Heidenhain gefärbten Schnitte boten ein gleichartiges Bild; Unterschiede im Schwärzungsgrad der interfibrillären Körnchen konnten jedoch nicht beobachtet werden. Die ausgeprägtesten histologischen Veränderungen zeigte Katze Nr. VI, die nach 20 mg Veratrin mit 80 Minuten die Vergiftung am längsten überlebte.

Die histologischen Veränderungen des Myokards bei den Katzen VII, VIII und XI, denen, wie die Tabelle zeigt, geringere Veratrindosen fraktioniert verabfolgt und die nach Ablauf von zwei Tagen getötet wurden, waren ebenfalls gleichartig. Bei allen angewandten Färbungen fanden sich in regelmäßiger Lagerung perlschnurartig aneinandergereiht interfibrilläre *feine* Kornbildungen. Bei den HE-Schnitten erschienen die Muskelfasern gering getrübt, die Querstreifung etwas verwaschen. Die Kernstrukturen waren unauffällig. Verfettete Faserabschnitte fanden sich bei der HS-Färbung nicht. Bei der Einschlußfärbung war die diffuse Zyanochromie gleichmäßig. Die in den interfibrillären Räumen perlschnurartig angeordneten Granula zeigten eine deutlich chromotrope Reaktion. Die Mitochondrienfärbung nach Heidenhain brachte die interfibrillären Granula kontrastreich zur Darstellung (Abb. 4).

Die nach einmaliger Applikation von 6 mg Veratrin am 5. Tag getötete Katze Nr. IX bot histologisch das gleiche Bild wie die Normaltiere.

Von den histologischen Untersuchungsergebnissen der übrigen Körperorgane der *verendeten* Tiere ist hervorzuheben, daß sich an den Nieren mitunter eine staubförmige, basale Verfettung der Tubulusepithelien fand, sowie eine ausgesprochene Körnelung des Plasmas der Leberepithelien neben einer unterschiedlich stark ausgeprägten, zumeist mitteltropfigen Verfettung ohne ein-

deutige lokalisatorische Beziehung zu den peripheren oder zentralen Abschnitten der Leberläppchen. Daneben waren wechselnd starke Blutstauungserscheinungen nachweisbar. Bei den *getöteten* Katzen fielen ebenso wie bei den Normaltieren Verfettungszustände der Leberepithelien auf.

Ergebnisse der Kaliumbestimmungen

Die Ergebnisse der Kaliumbestimmung bei den einzelnen Versuchstieren sind in der letzten Rubrik der Tabelle eingetragen.

Bei den *Normaltieren* (I bis III und XII) liegen die Kaliumwerte des Myokards zwischen 340 mg% und 360 mg%. Die *verendeten* Katzen (IV, V, VI und X) lassen einen Kaliumgehalt der Herzmuskulatur von 290 mg% minimal und maximal von 330 mg% erkennen. Die nach einem längeren Zeitraum (2 Tage) *getöteten* Tiere (VII, VIII und XI) wiesen einen Kaliumgehalt des Myokards von 330 mg% bis 370 mg% auf. Der Kaliumgehalt des Herzmuskels der Katze Nr. IX, die nach 5 Tagen getötet wurde, betrug 370 mg%.

Besprechung der Befunde

Die Ergebnisse unserer experimentellen Untersuchungen bestätigten hinsichtlich der elektrokardiographischen Veränderungen die Befunde Hegglins, daß „die Veratrinintoxikation mit dem Symptom der e-dH. einhergeht". Neben den „klassischen" elektrokardiographischen Kennzeichen der QT-Verlängerung und dem Vorrücken des 2. Herztones als Ausdruck eines vorzeitigen Abbruches bzw. Verkürzung der hämodynamisch wirksamen „mechanischen" Systole fanden sich vielfach auch tiefgreifende elektrokardiographische Veränderungen mit dem Auftreten von negativen T-Zacken, av-Block, Rhythmusstörungen und ausgesprochenen Infarktbildern. Waren die Tiere mit hohen Dosen Veratrin vorbehandelt, verendeten sie zumeist nach Ablauf einer kurzen Zeit, die $1^1/_2$ Stunden nicht überschritt. Bei niedriger Dosierung mit oft gleich schweren, durch die Vergiftung ausgelösten, elektrokardiographischen Veränderungen, war aber nach mehreren Stunden deutlich die Tendenz zur Normalisierung der Herzstromkurve zu erkennen. Erneute Injektionen führten wiederum und zumeist in kürzerer Zeit zu noch ausgeprägteren Störungen des Ekg. Dabei fiel auf, daß besonders Q-Ton nach der 2. Injektion am empfindlichsten reagierte; d. h. der Herzton rückte frühzeitig und stärker nach vorn. Die so gekennzeichnete Diskrepanz zwischen „elektrischem und mechanischem Geschehen" als Folge einer diffusen stoffwechselbedingten Myokardschädigung (Hegglin) stand damit immer wieder im Vordergrund der elektrokardiographischen Veränderung.

Im Hinblick auf die Annahme Hegglins, daß die e-dH. „keine pathologisch-anatomisch faßbaren Veränderungen verursacht" waren unsere am Herzmuskel der Versuchstiere erhobenen histologischen Befunde überraschend. So fanden sich bei allen Tieren mit nachweisbaren Abweichungen der Herzstromkurve Strukturveränderungen der Herzmuskelfasern. Diese bestanden jedoch nicht in groben Läsionen, wie Fasernekrosen oder ausgedehnten Infarzierungen, die unter Umständen nach den elektrokardiographischen Befunden zu erwarten gewesen wären; vielmehr zeigten sie sich vornehmlich in einer Alteration des Mitochondrienapparates. So waren interfibrilläre Granula, die wir auf Grund unserer früheren Untersuchungen als Plasmaorganellen im Sinne

Tabelle 1

Tabelle der elektrokardiographischen und morphologischen Befunde sowie der Kaliumwerte des Myokards

Nr.	Zeit	Dos.	Frequenz Vorhof	Frequenz Kammer	QT Sek.	QT Vergl.-zahl in %	Q-Ton Sek.	Q-Ton Vergl.-zahl in %	Ekg-Befundbeschreibung	morphologischer Befund und K-Wert in mg%
I	0′			220—230	0,19	97%	0,19	97%		o. B. 340 mg%
II	0′	[4,5 mg]		210	0,18	87%	0,18	87%		
	12′			220	0,18	88%	0,18	88%		
	20′			210	0,19	91%	0,19	91%		
	30′			230	0,18	93%	0,18	93%		
	65′			230	0,18	93%	0,18	93%		
	81′			230	0,18	93%	0,18	93%		
	120′ ↓									o. B. 360 mg%
III	0′	[6 mg]		230	0,19	95%	0,19	95%		
	24′			230	0,19	95%	0,19	95%		
	30′	[3 mg]		230	0,19	95%	0,19	95%		
	36′			230	0,19	95%	0,19	95%		
	47′			230	0,19	95%	0,19	95%		
	56′			230	0,20	100%				
	60′			230	0,19	95%	0,19	95%		
	72′			230	0,19	95%				
	76′	[3 mg]								
	84′			230	0,19	95%				
	127′			230	0,19	95%	0,18	91%		
	135′ ↓									o. B. 350 mg%

IV	0′	40 mg		170	0,23	100%	0,23	100%		
	10′			110	0,28	97%	0,25	87%		
	15′			85	0,31	94%			starker Frequenzabfall	
	24′		150	75	0,48	137%			U-Welle angedeutet Entwicklung eines 2:1 av-Blockes	
	30′			150					U-Welle deutlich	
	43′			160					elektrischer Alternans Sinusrhythmus mit wechselnd geformten QRS-Gruppen elektrischer Alternans ST-tiefe Senkung U Welle Kammertachykardie, gemischt mit Kammerflimmern	
	45′			125					Sinusrhythmus mit Zeichen von iv-Leitungsstörungen	
	53′			60					Schenkelblockbild, ST-Senkung, elektrischer Alternans Sinusrhythmus; normophasische Deformierung von ST_{II} und $_{III}$	dicht liegende, grobe, interfibrilläre Granula bei Vorherrschen einer Längsstreifung
	†									330 mg%
V	0′	40 mg		205	0,22	105%			QRS in allen 3 Ableitungen nach abwärts gerichtet	
	12′			190	0,22	100%			ST_{II} und $_{III}$ gehoben	

Tabelle 1 (Fortsetzung)

Nr.	Zeit	Dos.	Frequenz Vorhof	Frequenz Kammer	QT Sek.	QT Vergl.-zahl in %	Q-Ton Sek.	Q-Ton Vergl.-zahl in %	Ekg-Befundbeschreibung	morphologischer Befund und K-Wert in mg%
V Fortsetzung	20′		90—85	42					totaler av-Block; Abl. II: Ausschlagrichtung der R-Zacke nach oben ST_{II} gehoben T_{II} deutlich abgeflacht Abl. III: R-Zackenverlust; eine R-Zacke nach oben, alle anderen nach unten gerichtet T_{III} deutliche Hebung	
	21′			45					Infarktbild! Schenkelblockbild	ungleichmäßige Cyanochromieprobe cyanochrome Granula und Schollen. Verwaschene Sarkolemmkonturen
	22′								Kammerautomatie; Vorhoferregung nur im Zusammenhang mit Extrasystolen, wahrscheinlich av-Rhythmus T_{II} deutlich abgeflacht T_{III} deutlich abgeflacht	
	†.									330 mg%
VI	0′	20 mg		200	0,2	95%	0,2	95%	T flach in I, II und III	
	6′			130	0,26	100%			T_I wechselsinnig (koronare Form) T_{II} abgeflacht (U-Welle)	
	11′			120	0,30	100%	0,25	93%	T_I negativ (koronare Form) T_{II} wechselsinnig	
	22′			115	0,38	135%	0,26	92%	II—III negative T-Zacken, ausgeprägte koronare Form	
	30′			115	0,36	128%			ST_I und $_{II}$ geringe Aufwärtslagerung T_I und $_{II}$ ausgeprägte koronare Form QRS_I und $_{II}$: elektrischer Alternans	

VI Fortsetzung	45′			140	0,36	140%			$R_{I, II}$, und $_{III}$ höhere Ausschläge T: koronare Form noch angedeutet QRS: elektrischer Alternans	
	60′			140					QRS- elektrischer Alternans av-Block ersten Grades	
				400					Kammertachykardie mit vorübergehenden Kammerflimmern	
				155					Übergang in Sinusrhythmus ST_{II} tiefe, muldenförmige Senkung	
	73′		125 130	44					totaler av-Block elektrischer Alternans Übergang in Sinusrhythmus	
									Abl. II: Sinusrhythmus mit alternierendem Schenkelblock (Infarkt-Bild)	
									Übergang in Kammerflimmern und Kammertachykardie	
									Übergang in totalen av-Block	
									Übergang in av-Block ersten Grades elektrischer Alternans	Teilweise völlige Aufhebung der Querstreifung; grobe, unregelmäßig gelagerte, interfibrilläre Körnchen. Herdförmige Verfettung
									Auftreten eines vorübergehenden akuten Infarktbildes mit elektrischer Alternans	
	†								Weitgehende Rückbildung des Infarktbildes	290 mg%
VII	0′ 20′	6 mg		230 120— 150	0,18 0,2	91%			Wegen U-Welle T nicht sicher abzugrenzen Sinus-Arrhythmie T_{I} und $_{II}$ wechselsinnig	

Tabelle 1 (Fortsetzung)

Nr.	Zeit	Dos.	Frequenz Vorhof	Frequenz Kammer	QT Sek.	QT Vergl.-zahl in %	Q-Ton Sek.	Q-Ton Vergl.-zahl in %	Ekg-Befundbeschreibung	morphologischer Befund und K-Wert in mg%
VII Fortsetzung	27′								elektrischer Alternans; ST_I hoher Abgang T_I und $_{II}$ wechselsinnig Koronarinsuff.-Form U-Welle av-Rhythmus vom unteren Teil des av-Knotens	
	30′			170	0,23	98%	0,18	75%	elektrischer Alternans ST_{II} und $_{III}$ hoher Abgang und negative T-Zacken stärker ausgeprägt; Verstärkung der Koronarinsuffizienz Übergang in Ersatzrhythmus mit Schenkelblockbild QRS erheblich verbreitert Sinus-Rhythmus mit Alternans Schenkelblockbild verschwunden U-Wellen	
	66′			190	0,21	98%			ST hoher Abgang, Alternans T stark negativ	
	200′			200	0,19	94%	0,17	80%	ST_{II} und $_{III}$ erhöhter Abgang (Infarktbild) Alternans	
2.Tag	0′	6 mg		170	0,20	90%	0,21	92%	fast normales Bild T_{III} wechselsinnig	
	24′			80					ausgeprägter Frequenzabfall	

VII 2. Tag Fort- setzung	26′		75	130	0,32	121%			2:1 av-Block deutliche U-Welle Frequenzanstieg, kein av-Block mehr ST_{II} und $_{III}$ muldenförmige Senkung T_{II} und $_{III}$ abgeflacht	
	33′			100	0,36	121%	0,22	73%	U-Welle, T-Zacke schlecht abzugrenzen	
	43′			80	0,88	124%	0,22	71%	Übergang in av-Rhythmus vom unteren Teil U-Welle	
	63′			90		122%	0,23	75%	Sinusrhythmus T_{II} und $_{III}$ koronare Form	grobe und feine Granula regelmäßig in Reihen angeordnet
	71′ ↓			120	0,21	127%	0,21	76%	unverändert	330 mg%
VIII	0′	6 mg		170	0,25	105%	0,25	105%	T_{II} und $_{III}$ positiv R geknotet	
	35′			100	0,34	114%	0,27	90%	R geknotet T_{II} negativ wechselsinnig (Hypertrophieform) T_{III} abgeflacht positiv	
	45′			90	0,44	139%	0,3	95%	QRS nicht wesentlich verändert T_{II} deutlicher negativ, nicht mehr wechselsinnig T_{III} stärker abgeflacht	
	130′			120	0,3	109%	0,23	84%	T_{II} flach positiv bis positiv wechselsinnig T_{III} flach positiv } Rückbildung	

Tabelle 1 (Fortsetzung)

Nr.	Zeit	Dos.	Frequenz Vorhof	Frequenz Kammer	QT Sek.	QT Vergl.-zahl in %	Q-Ton Sek.	Q-Ton Vergl.-zahl in %	Ekg-Befundbeschreibung	morphologischer Befund und K-Wert in mg%
2.Tag Fortsetzung von VIII	0′	4,8 mg		140	0,28	110%	0,23	91%	ST muldenförmig T_{II} negativ (koronare Form) T_{III} negativ bzw. wechselsinnig	
	47′			150	0,24	97%	0,18	73%	T_{II} wechselsinnig T_{III} schwach positiv Q geknotet wie am ersten Tag	
	92′			150	0,26	105%	0,23	93%	elektrischer Alternans ST_{I} und $_{II}$ muldenförmig T_{II} und $_{III}$ stärker negativ	regelmäßige, feine zyanochrome Granulierung
	↓									370 mg%
IX	0′	6 mg		200	0,18	85%	0,18	85%	T_{II} angedeutet wechselsinnig	
	11′			85	0,31	94%	0,31	94%	T_{II} wechselsinnig, Bradykardie	
	30′			75	0,37	106%	0,38	109%	T_{II} tief negativ (koronar) T_{III} stark abgeflacht und wechselsinnig	
	60′			70	0,43	119%	0,34	94%	T_{II} tief negativ T_{III} deutlich negativ	
	92′			95	0,34	109%	0,28	90%	Sinusarrhythmie (stark ausgeprägt) T_{III} noch deutlicher negativ (deutlich koronar)	
3.Tag				140	0,23	89%	0,23	89%	T_{II} noch deutlich koronar, aber weniger negativ als vor 2 Tagen T_{III} isoelektrisch bis schwach negativ } Rückbildung	

4.Tag				180	0,20	89%			T_{II} und $_{III}$ wechselsinnig	
5.Tag				125	0,25	89%	0,25	89%	T_{II} und $_{III}$ positiv	
Fortsetzung von IX									ST geringgradig erhöhter Abgang niedrige Frequenz	o. B. 370 mg%
	↓									
X	0′	20 mg		105	0,32	112%	0,32	112%	etwas flache T-Zacken	
	21′			125	0,39	146%			QRS_{II} erheblich verkleinert, nur 2 Zacken haben normale Größe und Form, Aufsplitterung und Verbreitung (0,09) ST = zeitweilig hochverlagert T_{II} negativ	
			130	65					Entwicklung eines 2:1 av-Blockes, vereinzelt supraventrikuläre Extrasystolen QRS_{III} wechselnde Formen z. T. mit plumper, z. T. ohne S-Zacke (intermittierende Leitungsstörungen)	
	24′		150	75					Elektrischer Alternans, vielartige Extrasystolen, vereinzelt Kammerextrasystolen 2:1 av-Block ? intraventrikuläre Leitungsstörungen, da QRS 0,09 T-Zacken sehr flach P-Zacken doppelgipflig und lang, zunehmend intraaurikuläre Leitungsstörung	
			150						Übergang in Sinusfrequenz wieder 2:1 av-Block intraaurikuläre und intraventrikuläre Leitungsstörung verschiedene Formen der QRS-Gruppe	

Tabelle 1 (Fortsetzung)

Nr.	Zeit	Dos.	Frequenz		QT		Q-Ton		Ekg-Befundbeschreibung	morphologischer Befund und K-Wert in mg%
			Vorhof	Kammer	Sek.	Vergl.-zahl in %	Sek.	Vergl.-zahl in %		
X Fortsetzung	29′		130	65					2:1 av-Block QRS_{II} und $_{III}$ wechselnde Formen, z. T. mit, z. T. ohne S-Zacken (intermittierende iv-Leitungsstörungen) PTa-Wellen sehr deutlich	
	36′			125					Kammerflattern Übergang in Sinusrhythmus Übergang in paroxysmale Kammertachykardie Ende der Kammertachykardie QRS_{III} Wechsel von monophasischer Deformierung mit aufwärtsgerichteten R-Zacken und abwärtsgerichteten R-Zacken monophasischer Alternans wieder Übergang in Kammerflattern oder -flimmern	
	39′								Kammerflattern, bzw. Flimmern wechselnd mit paroxysmaler Kammertachykardie Übergang in Sinusrhythmus mit 2:1 av-Block und iv-Leitungsstörungen	grobe Granula, teilweise Schwund der Querstreifung, beginnende Verfettung einzelner Muskelfaserabschnitte
	43′								Wechsel von paroxysmaler Kammertachykardie und -flimmern	
	†									320 mg%

XI	0′	2 mg		220	0,17	85%	0,17	85%		
	40′			220	0,18	88%				
	130′			115	0,26	88%			Frequenzabfall T_I negativ, koronare Form T_{II} in der Nullinie Typenwandel S_{II} und $_{III}$ fehlen R_{III} sehr vergrößert	
	160′			135	0,25	95%	0,22	89%	keine wesentliche Veränderung	
	170′	2 mg		140	0,22	86%	0,20	79%	keine wesentliche Veränderung	
	200′			110	0,27	93%	0,22	76%	T_{II} und T_{III} positiv	
	220′			100	0,34	113%	0,22	73%	angedeutete U-Welle	
	245′			105	0,31	105%	0,22	75%	angedeutete U-Welle	
2.Tag	0′	2 mg		220	0,16	79%	0,17	83%	T_{II} isoelektrisch bzw. wechselsinnig T_{III} flach positiv	
	40′	2 mg		150	0,27	89%	0,20	81%	keine Änderung	feine zyanochrome Granulierung
	75′			150	0,21	85%	0,18	73%	T_{II} angedeutet koronar	
	95′			120	0,26	95%	0,20	73%	T_{II} deutlich koronar	
	↓									360 mg%
XII	↓	—	—	—	—	—	—	—	—	o. B. 340 mg%

Zeichenerklärung: † verendet ↓ getötet [ ] unzureichende Dosierung (siehe Text)

von Mitochondrien charakterisieren konnten, nachweisbar. Da an Normaltieren die interfibrillären Räume lichtoptisch leer erscheinen und lediglich in Höhe der Q-Scheiben feinste Granula zu erkennen sind, können die erhobenen Befunde als eindeutige Veränderungen des Strukturgefüges gedeutet werden. Die Schwellung der Sarkosomen und damit ihre lichtoptische Wahrnehmung sind somit die Kennzeichen dieser Alteration.

Über diese Feststellung hinaus erlaubten die vergleichenden elektrokardiographischen Untersuchungen einen Einblick in histopathogenetische Vorgänge bzw. in Verlaufsformen dieser zumeist diffusen Myokardalteration insofern, als die Schwere der Veränderungen der Stromkurve einem ebenso ausgeprägten histologischen Befund entsprachen. Andererseits zeigten die Tiere mit nachgewiesenen, reversiblen Ekg-Veränderungen (Abklingen der elektrokardiographischen Erscheinungen am 2. Tag und Tötung beim erneuten Auftreten von Abweichungen der Stromkurve nach der Zweitinjektion) geringgradige histologische Veränderungen und schließlich bot eine Katze, die nach Normalisierung des Ekg getötet wurde, mikroskopisch keinen pathologischen Befund am Myokard. Ein paralleles Verhalten elektrokardiographischer und histologischer Befunde war somit offensichtlich. Auf Grund dieser Ergebnisse können wir ungezwungen die *verschiedenen* morphologischen Befunde als Stadien *einer* Verlaufsform ansehen.

Der erste gestaltliche Ausdruck einer Stoffwechselalteration des Myokards ist demnach eine Schwellung und somit das lichtoptische Sichtbarwerden der Sarkosomen, die als wichtige stoffwechselfunktionen-erfüllende Plasmaorganellen unter „normalen Verhältnissen" interfibrillär gestaltlich präformiert im submikroskopischen Bereich liegen. In diesem Schwellungsstadium nehmen wir sie bei Anwendung geeigneter Färbemethoden als dicht gelagerte, perlschnurartige aneinandergereihte Körnchen wahr. Gestaltliche Unterschiede der Granula bestehen in dieser Phase nicht. Die Grundstruktur der Herzmuskelfasern ist erhalten. Ob elektrokardiographisch in diesem Stadium Symptome der e-dH. bestehen, läßt sich auf Grund unserer Untersuchungsergebnisse nicht entscheiden. Wohl finden wir dieses morphologische Bild beim Vorliegen klassischer, elektrokardiographischer Kriterien der e-dH., doch sind stets zusätzliche Veränderungen (negatives T, elektrischer Alternans usw.) zum Zeitpunkt der Tötung der Tiere nachweisbar oder waren vorausgegangen. Ein *beginnendes* Schwellungsstadium konnte somit auf Grund der elektrokardiographischen Befunde nicht erfaßt werden, andererseits erlaubte aber auch das histologische Bild keine Rückschlüsse darüber, ob es sich um ein in der Entwicklung oder im Abklingen begriffenes Zustandsbild handelte. Die Rückbildungsfähigkeit dieser elektrokardiographischen Symptome (Katze VII und VIII) und der unauffällige histologische Herzbefund nach Normalisierung der Stromkurve (Katze IX) berechtigten aber zu dem Schluß, daß es sich bei dem Schwellungsstadium um einen reversiblen morphologischen Befund handelt. Damit findet die Annahme Hegglins von der Reversibilität der e-dH. auch ihre pathologisch-anatomische Bestätigung.

Unsere Untersuchungsergebnisse zeigten aber auch, daß die Rückbildungsfähigkeit nur bis zu einem gewissen Stadium der Alteration besteht. Die stärkere Schwellung der Sarkosomen mit der Herauslösung aus dem perlschnurartigen Verband, der wechselnde Ausfall der chromotropen Reaktion und schließlich die beginnende Verfettung einzelner Muskelfaserabschnitte sind die charakteristischen Myokardbefunde der *verendeten* Tiere. Diese histologischen Bilder

lassen in Verbindung mit den ausgeprägten Veränderungen der Herzstromkurve den Schluß zu, daß es sich um irreversible Faseralterationen im Sinne nekrobiotischer Vorgänge handelt. Danach ist es offensichtlich, daß bei stärkerer Einwirkung stoffwechselschädigender Noxen das reversible Schwellungsstadium in eine nicht-rückbildungsfähige, einem nekrobiotischen Prozeß gleichzusetzende Phase übergehen *kann*. Elektrokardiographisch finden diese Veränderungen ihren Niederschlag in schweren Rhythmus- und Leitungsstörungen sowie im Auftreten von Infarktbildern. Daß diese ausgeprägten Abweichungen in der Herzstromkurve gleichfalls Ausdruck einer *allgemeinen* Stoffwechselschädigung des Herzmuskels sind, mit einer unter Umständen möglichen lokalisatorischen Betonung, die wiederum vom unterschiedlichen Empfindlichkeitsgrad oder Ansprechbarkeit einzelner Myokardabschnitte abhängig ist, lassen unsere in diffuser Ausdehnung angetroffenen histologischen Veränderungen erkennen. Auch Büchner, Reindell und Mitarb. konnten feststellen, daß das elektrokardiographische Infarktbild vom Infarzierungsgebiet selbst nicht ausgelöst wird, sondern daß die charakteristischen Änderungen der Stromkurve Folge (reversibler?) Stoffwechselstörungen des Herzens im *großen* Kollateralgebiet des Infarktes sind. Auch die alleinige Veränderung von ST und T faßten die Autoren als Ausdruck einer Stoffwechselstörung auf.

Die histologischen Untersuchungsergebnisse der übrigen Körperorgane lassen den Schluß zu, daß der Myokardalteration die zentrale Stellung im pathologischen Geschehen der Veratrin-Vergiftung einzuräumen ist oder zumindest das Herz in erster Linie als „Erfolgsorgan" anzusprechen ist. Die mehrmals beobachtete Blutstauung, vornehmlich in der Leber, kann dabei zusätzlich als Symptom eines Leistungsabfalles bzw. einer Kontraktionsschwäche der Herzmuskulatur gewertet werden.

Fassen wir die Ergebnisse unserer vergleichenden elektrokardiographischen und histologischen Untersuchungen zusammen, so können wir entgegen der Annahme Hegglins über das Fehlen pathologisch-anatomischer Veränderungen bei der e-dH. zu der Feststellung kommen, daß

1. bei der „leichten" Form der e-dH. als morphologisches Substrat das Sichtbarwerden der Sarkosomen und somit die Mitochondrienschwellung gelten kann,
2. dieses Schwellungsstadium in jedem Fall reversibel ist,
3. der Übergang vom Schwellungsstadium in nekrobiotische Vorgänge durch unregelmäßige Lagerung und Formwechsel mit ungleichmäßiger Zyanochromie der Sarkosomen gekennzeichnet ist und
4. elektrokardiographische und histologische Veränderungen nahezu konform gehen und als Ausdruck eines einheitlichen, stoffwechselbedingten, pathogenetischen Geschehens zu werten sind.

Vergleich elektrokardiographischer und histologischer Befunde mit den Kaliumwerten des Myokards

Die Unterteilung der Versuchstiere in 3 Gruppen, nämlich Normaltiere, verendete und getötete Katzen, soll als Grundlage einer Korrelation zu den morphologischen und elektrokardiographischen Befunden dienen. Diese Gruppierung ist insofern zweckdienlich, als sich nach den Ergebnissen der vergleichenden elektrokardiographischen und histologischen Untersuchungen eine entsprechende Klassifizierung ergab. So zeigten sich eindeutig faßbare gra-

duelle Unterschiede in den morphologischen und elektrokardiographischen Befunden bei den nach hoher Veratrindosierung verendeten Tieren einerseits und den die Vergiftung überlebenden und später getöteten Katzen andererseits.

Die gefundenen Myokard-Kaliumwerte der 12 untersuchten Katzen lassen zunächst keine eindeutige Beziehungen zu den drei in Rede stehenden Gruppen erkennen. So schwanken die Kaliumwerte bei den Normaltieren zwischen 340 mg% und 360 mg%, während bei den getöteten Katzen mit geringgradigeren, jedoch signifikanten elektrokardiographischen und morphologischen Befunden ein Kaliumgehalt des Myokards von 330 bis 370 mg% nachgewiesen wurde. Lediglich die Gruppe der verendeten Katzen mit entsprechend ausgeprägteren Veränderungen in der Herzstromkurve und im histologischen Bild lassen durchweg etwas niedrigere Werte, zwischen 290 mg% und 330 mg% liegend, erkennen.

Wird der Kaliumgehalt der Skelettmuskulatur und des Myokards mit 300 mg% bis 400 mg% angenommen (Rodeck) und legen wir diese Werte, die offenbar auch für unsere Untersuchungen am menschlichen Leichenherzen Gültigkeit besaßen, unseren an Katzenherzen erhobenen Befunden zugrunde, so liegen diese bis auf einen (290 mg%) im Bereich der Schwankungsbreite der „normalen" Befunde. Eindeutig faßbare Beziehungen zwischen dem Kaliumgehalt des Myokards einerseits und den elektrokardiographischen und histologischen Befunden andererseits wären somit nicht erkennbar. Unterstellen wir allerdings, daß beim menschlichen Leichenherzen mit seinem größeren Volumen andere Voraussetzungen — insbesondere vielleicht durch die Bestimmung des Kaliumgehaltes nur *eines* bestimmten Herzmuskelabschnittes — für die Untersuchungen gegeben sind als beim Katzenherzen und vergegenwärtigen wir uns, daß die Angaben Rodecks weder über die Methode noch über die Art des untersuchten Materials Aufschluß geben, so glauben wir berechtigt zu sein, zunächst unter Hintansetzung dieser „Normalwerte" auch den offensichtlich geringen Unterschieden des Kaliumgehaltes der einzelnen Katzenherzen doch eine gewisse Bedeutung, zumindest im Sinne vergleichbarer Werte beimessen zu können. Allerdings verzichten wir bewußt auf eine mathematisch-statistische Auswertung der Befunde unter Einbeziehung der möglichen Fehlerbreiten; denn Berechnungen solcher Art können unseres Erachtens bei der geringen Anzahl der Versuchstiere und der von uns erstmalig am biologischen Material erprobten Methodik der Kaliumbestimmung mit „Kalignost" nicht als absolute Wertmesser gelten.

Betrachten wir unter diesem Gesichtswinkel unsere Ergebnisse der Kaliumbestimmung, so lassen sich doch bemerkenswerte Beziehungen zu den übrigen Befunden nachweisen. So kann man unter Zugrundelegung unserer an den vier Normaltieren gefundenen Kaliumwerte des Myokards bei der Gruppe der verendeten Tiere ohne Zweifel von einem *erniedrigten* Kaliumgehalt sprechen und dem Kaliumverlust des Myokards eine pathognomonische Bedeutung beimessen. Diese findet auch ihre Bestätigung in den elektrokardiographischen und histologischen Untersuchungsergebnissen; denn diese vier mit hohen Veratrindosen vorbehandelten Tiere zeigten ausnahmslos ausgeprägte Veränderungen der Herzstromkurve und entsprechende tiefgreifende Alterationen des Mitochondrienapparates der Herzmuskelfasern.

Die Myokard-Kaliumwerte der dritten Gruppe, also der Tiere, die bei niedrigen Veratrindosen die Vergiftung überlebten, jedoch noch deutliche elektrokardiographische und histologische Veränderungen erkennen ließen,

sind dagegen nicht einheitlich. So beträgt bei einer Katze der Kaliumgehalt 330 mg%, ist also reduziert, während die übrigen beiden Tiere erhöhte Werte (360 und 370 mg%) aufwiesen. Ebenso ist mit 370 mg% der Kaliumgehalt der Herzmuskulatur der Katze erhöht, die am 5. Tag nach Abklingen der elektrokardiographischen Symptome einer e-dH. getötet wurde. Allerdings bestand bei diesem Tier noch eine deutliche Bradykardie. Der histologische Befund war unauffällig, eine Schwellung der Mitochondrien war nicht nachweisbar.

Als Versuch einer Deutung dieser Schwankungen der Kaliumwerte innerhalb *einer* Untersuchungsgruppe mit kongruenten, elektrokardiographischen und histologischen Befunden mögen folgende Überlegungen gelten. Bei den Katzen dieser Versuchsreihe wurde nach Abklingen der Symptome einer e-dH. diese am folgenden Tage nochmals ausgelöst und das Tier, ohne eine völlige Rückbildung der Erscheinungen abzuwarten, getötet. Histologisch war somit eine deutliche Mitochondrienschwellung erkennbar. Wie zuvor aufgezeigt, ist dieser Zustand reversibel und kann als Ausdruck erhöhter Stoffwechselleistungen gelten. Mit der Kennzeichnung dieser Erscheinungen als rückbildungsfähig verbindet sich jedoch die Vorstellung eines dynamischen Geschehens, so daß zu erwarten ist, daß sowohl die elektrokardiographischen als auch die histologischen Befunde und nicht zuletzt auch die zum Zeitpunkt der Tötung festgestellten Kaliumwerte des Myokards nur ein „Augenblicksbild" vermitteln. Während die Schwankungen in der Stoffwechsellage morphologisch offenbar nur dann faßbar sind, wenn ein tiefer Einschnitt im Stoffwechselablauf erfolgt — z. B. Übergang vom normalen Bild zum Schwellungsstadium oder vom letzteren zur irreversiblen Mitochondrienalteration — zeigen uns die Kaliumwerte, offenbar als feinerer Indikator der Stoffwechselabläufe, auch geringgradigere Veränderungen im Zellstoffwechsel. Da es nun durchaus denkbar ist, daß es innerhalb dieses Stadiums der „angespannten Stoffwechsellage" auch zu ständig wechselnden Elektrolyt-Verschiebungen als Ausdruck einer Kompensation abnormer Stoffwechselabläufe kommen kann, wird man in dieser Phase der e-dH. keine einheitlichen Kaliumwerte des Myokards erwarten dürfen. Der relativ hohe Kaliumgehalt der Herzmuskulatur bei zwei Tieren dieser Versuchsreihe und der am 5. Tag nach Abklingen der Erscheinungen getöteten Katze kann unter Umständen im Sinne einer „Überkompensation" gedeutet werden.

Wenn Brenner und Birk keine befriedigende Begründung dafür fanden, daß bei einem Teil ihrer Tiere, die gleichfalls mit Veratrin vorbehandelt waren, bei gleichem Vergiftungsbild und gleichem Ekg-Befund das Serum-Kalium ansteigt und beim anderen Teil abfällt, so glauben wir, daß die Deutung unserer Befunde folgerichtig auch für ihre Ergebnisse gelten kann. Der Schlußfolgerung Brenners, daß „das Plasmakalium keinen direkten Einfluß auf die Ekg-Befunde ausübt . . . sondern der Kaliummangel der *Zelle* maßgeblich für die Ekg-Veränderungen ist" (auch Darrow, Harvey u. a.) können wir allerdings nach unseren Ergebnissen nicht vorbehaltlos zustimmen, zumindest können wir dies nicht für das reversible Stadium der e-dH. Gewiß wird der *intra*zelluläre Kaliumgehalt einen mitbestimmenden Einfluß auf die Herzstromkurve ausüben; aber sicher nicht in dem Sinne, daß eine konstante absolute Verminderung des Zellkaliums einer bestimmten Ekg-Veränderung entspricht. Vielmehr ist es auf Grund unserer Untersuchungen denkbar, daß es die *Schwankungen* im Kaliumgehalt der Zelle sind, die im rückbildungsfähigen Stadium der e-dH. *mit* verantwortlich für die Änderungen der Herzstromkurve sind.

Mit anderen Gegebenheiten müssen wir jedoch beim Vorliegen *irreversibler* Alterationen rechnen. Hier können Schädigungen bestehen, die der Zelle das Ausgleichsvermögen bei Änderungen der Stoffwechsellage genommen haben, so daß der Nachweis eines verminderten Kaliumgehaltes auch als Zeichen eines absoluten Kaliumverlustes gewertet werden kann.

Unsere Untersuchungsergebnisse bei den mit hoher Veratrindosierung verendeten Katzen mit entsprechend nachweisbarer schwerer Alteration des Mitochondrienapparates und relativ *einheitlichen niedrigen* Kaliumwerten des Myokards können als Bestätigung dieser Auffassung dienen, zumal SPECTOR an isolierten Mitochondrien zeigen konnte, daß die Aufrechterhaltung der Kaliumkonzentration innerhalb der Mitochondrien einerseits von der oxydativen Phosphorylisation abhängig ist und daß andererseits offenbar eine semipermeable Mitochondrienmembran eine Rolle beim Elektrolytaustausch spielt. Geht man also von der Vorstellung aus, daß bei den Tieren dieser Untersuchungsreihe eine Schädigung der Mitochondrienmembran vorliegt — die Vorstellung ist mit unseren histologischen Untersuchungsergebnissen durchaus vereinbar —, so werden die von uns mehr empirisch aufgedeckten Beziehungen zwischen Mitochondrienalteration und Kaliumverlust der Zelle ihres hypothetischen Charakters entkleidet.

Selbstverständlich sind wir uns darüber im klaren, daß der morphologische Befund allein noch keine erschöpfende Aussage über energetische Vorgänge zuläßt. Auch sind wir weit davon entfernt im Kalium *den* Realisationsfaktor der Stoffwechselstörung des Myokards bei der e-dH. zu erblicken, zumal erst kürzlich MÜNCHINGER auf die Bedeutung der Aktivität der Adenosintriphosphatase bei der Entwicklung der e-dH. hingewiesen hat; doch sind wir der Auffassung, daß mit der Erweiterung der Möglichkeiten, das Insuffizienzgeschehen am Herzen zu objektivieren, die pathogenetische Klärung vorangetrieben wird. Schließlich verbinden sich mit dem Nachweis eines morphologischen Substrates konkrete Vorstellungen über ein Krankheitsgeschehen, die dazu beitragen, gerade die „neuen" Krankheitsbilder — die e-dH. ist ohne Zweifel zu diesen zu rechnen — im medizinischen Denken zu verankern.

Zusammenfassuny

1. Die energetisch-dynamische Herzinsuffizienz (e-dH.) kann auf Grund charakteristischer elektrokardiographischer Veränderungen von der hämodynamischen Herzinsuffizienz abgegrenzt werden. Die Ekg-Kennzeichen sind Verlängerung der QT-Dauer und Vorfall des 2. Herztones; sie sind Ausdruck einer Dissoziation zwischen elektrischer und hämodynamisch wirksamer „mechanischer" Systole bei Verminderung der Kontraktionskraft aller Herzmuskelfasern. Unter dem klinischen Bild eines Kreislaufkollapses kann die e-dH. bei Krankheitszuständen, die mit allgemeinen Stoffwechselstörungen einhergehen, auftreten.

2. In Ergänzung eigener Untersuchungen an menschlichen Leichenherzen, die mit dem Nachweis interfibrillärer Granula (Mitochondrien) zu einem der e-dH. adäquaten morphologischen Befund führten, wurde versucht, *experimentell* sowohl elektrokardiographisch als auch morphologisch das Bild der e-dH. zu reproduzieren; gleichzeitig wurde — ebenfalls in Analogie zu unseren Untersuchungen an menschlichen Leichenherzen — eine Kaliumbestimmung des Herzmuskelfleisches durchgeführt.

3. Bei 8 von 12 im Versuch stehenden Katzen konnten mittels intraperitonealer Veratrin-Injektion Veränderungen der Herzstromkurve und des Kardiophonogramms hervorgerufen werden, die dem Bild der e-dH. zugeordnet werden. Bei den gleichen Tieren wurden histologisch Myokardfaseralterationen in wechselnder Intensität — von „ein-

facher" Schwellung bis zur groben Deformierung und ungeordneter Lagerung der Mitochondrien — beobachtet. Der Vergleich elektrokardiographischer und morphologischer Befunde ließ hinsichtlich der Schwere der Veränderungen eine gewisse Parallelität erkennen. Darüber hinaus konnte gezeigt werden, daß ebenso wie die Ekg-Veränderungen bis zu einer gewissen Phase der e-dH. reversibel sind, auch die morphologisch faßbaren Alterationen rückbildungsfähig sein können.

4. Die Befunde werden dahingehend gedeutet, daß *Schwellung* und *Sichtbarwerden* der Mitochondrien im Herzmuskel Ausdruck einer Stoffwechseländerung mit Erhöhung der Zellfunktion sind und im Sinne einer sich *entwickelnden e-dH.* gewertet werden können. Der Nachweis *grober, ungeordnet liegender* interfibrillärer Granula ist als destruktive Veränderung der toxisch-degenerativen Herzmuskelschädigung und somit der *ausgeprägten* e-dH. zuzuordnen.

5. Kaliumbestimmungen vom Myokard der Katzenherzen ließen erkennen, daß im *irreversiblen* Stadium der e-dH. ein gewisser Kaliumverlust vorlag. Der Nachweis erniedrigter bis erhöhter Kaliumwerte in der *rückbildungsfähigen* Phase der e-dH. kann als Ausdruck der Kompensationsmöglichkeit bei „angespannter Stoffwechsellage" gedeutet werden. Beziehungen zwischen dem Funktionszustand der Mitochondrien der Herzmuskelfaser und dem Kaliumgehalt des Myokards scheinen somit vorzuliegen.

Schrifttum

Bazett, H. C., Heart **6/7**, 189 (1931/32) zit. nach Hegglin. — Büchner, F., Reindell und Mitarb., Verh. Dtsch. Ges. Kreislaufforschg. **18**, 141 (Darmstadt 1952). — Brenner, W. und Birk, W., Z. Kinderh. **73**, 251 (1953). — Elster, K., Verh. Dtsch. path. Ges. **26**, 242 (Stuttgart 1952). — Elster, K., Z. Kreislaufforschg. **42**, 563—574 (1953). — Elster, K. und Hoppe, W., Beitr. path. Anat. **114**, 78. — Elster, K und Otto, H., Z. exper. Med. (im Druck). — Feyrter, F., Z. Zellforschg. **34**, 179—195 (1949).; Wien Z. inn. Med. **1946** 1—5, Wien Klin. Wschr. **1946**, 580. — Fridericia, M., Acta med. scand. (Stockholm) 53/54, 46 ?, 489, 17 (1920/21) zit. nach Hegglin. — Hegglin, R., Die Klinik der energetisch-dynamischen Herzinsuffizienz (Basel — New York) (1947). — Heidenhain, M., Anat. Anz. **20**, 49—78 (1901). — Rodeck, H., Schweiz. med. Wschr. **83**, 1137 (1953). — Veith, G., Arch. Kreislaufforschg. **6**, 335 (1940).

Anschrift des Verfassers:

Priv.-Doz. Dr. K. ELSTER, Erlangen, Pathologisches Institut